

HEMOSSIDEROSE

Da hemorragia alveolar difusa à hemossiderose pulmonar idiopática

Ana Luiza Nunes Martins
R5 de Pneumologia Pediátrica e Alergia Infantil
Novembro/2026

PARTE 1

HEMORRAGIA ALVEOLAR DIFUSA

Uma síndrome, muitas causas

1. Definição e classificação
2. Etiologias na criança
3. Abordagem diagnóstica
4. Tratamento

CONCEITOS

Hemossiderose

Depósito de hemossiderina nos macrófagos alveolares após sangramento repetido

HAD

Hemorragia alveolar difusa: sangue da microcirculação pulmonar no espaço alveolar

HPI

HAD sem vasculite e sem imunocomplexos, após exclusão das outras causas

Hemossiderose é consequência. O diagnóstico deve ser etiológico: HPI é diagnóstico de exclusão.

Saha BK. Respir Med. 2021 [1]; Bush A. Pediatr Pulmonol. 2025 [2]; Ioachimescu OC et al. Eur Respir J. 2004 [3]

SÍNDROMES HEMORRÁGICAS ALVEOLARES

Classificação prática em pediatria

HPI

Diagnóstico de exclusão

Vasculite pulmonar isolada

Capilarite restrita ao pulmão

Vasculite sistêmica

ANCA (MPA, GPA), anti-MBG, LES, vasculite por IgA

Outras causas sistêmicas

Coagulopatias, cardiopatias, infecções, fármacos (no Brasil,considerar verminoses com ciclo pulmonar)

Associações: doença celíaca (síndrome de Lane-Hamilton) · leite de vaca (síndrome de Heiner, muito rara)

Bush A. Pediatr Pulmonol. 2025 [2]; Saha BK et al. Pediatr Pulmonol. 2023 [4]

DE ONDE VEM O SANGUE?

Diagnóstico diferencial do sangramento pulmonar

Infecção

Pneumonia, abscesso, bronquiectasias, tuberculose

Trauma

Corpo estranho, contusão, via aérea artificial

Vascular

Malformações, embolia, hipertensão pulmonar, cardiopatias

Coagulopatia

Von Willebrand, plaquetopenia, anticoagulantes

Outros

Malformações congênitas, neoplasia, vaping

Antes de pensar em HAD: excluir sangramento de vias aéreas superiores, digestivo e factício

Bush A. Pediatr Pulmonol. 2025 [2]

ETIOLOGIAS DA HAD NA CRIANÇA

Estudo multicêntrico internacional (n = 117); 26 centros

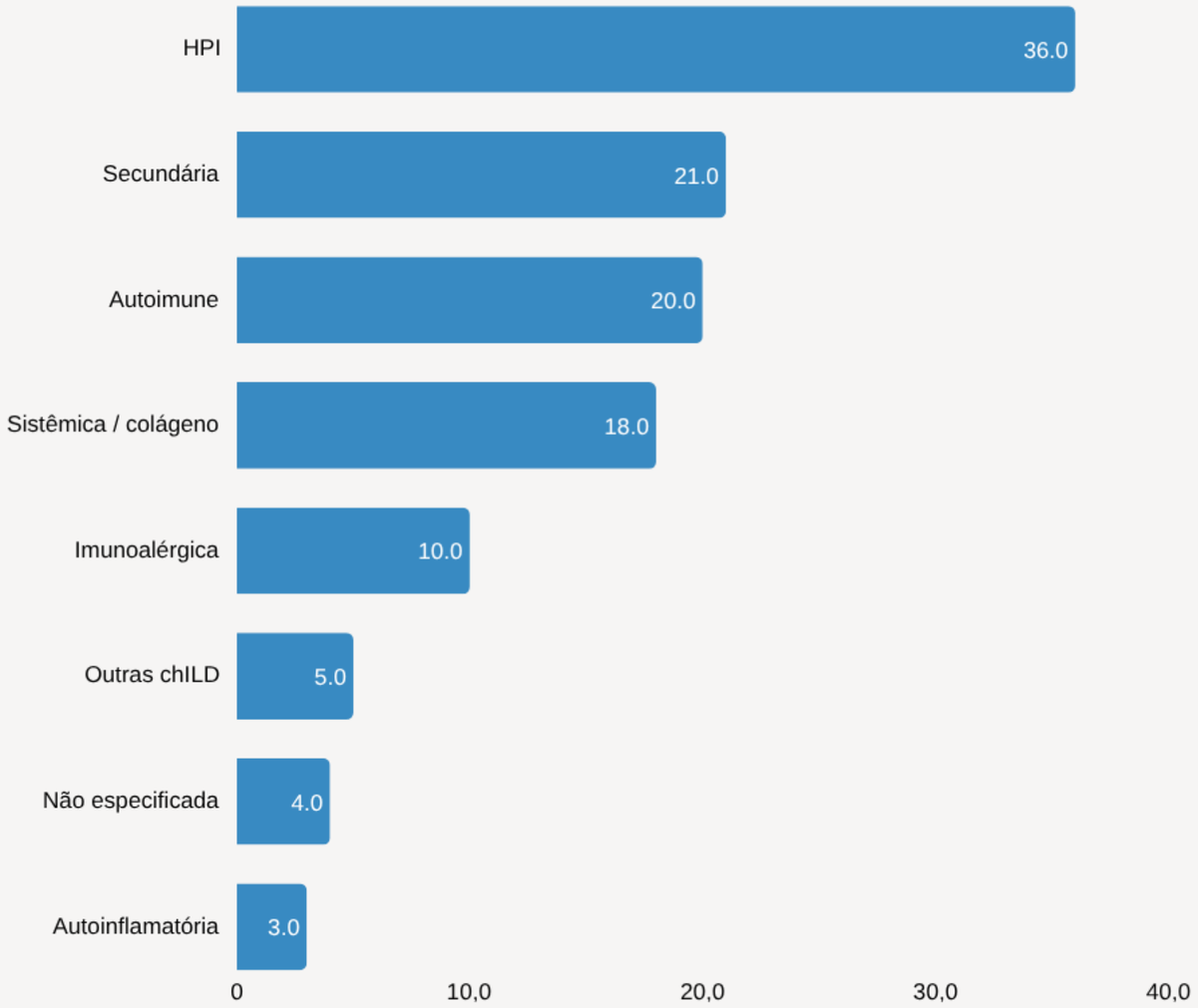

Ring AM et al. ERJ Open Res. 2023 [7]; Bush A. Pediatr Pulmonol. 2025 [2]

ERJ OPEN RESEARCH
ORIGINAL RESEARCH ARTICLE
A.M. RING ET AL.

Diffuse alveolar haemorrhage in children: an international multicentre study

Astrid Madsen Ring[1], Nicolaus Schwerk[2], Nural Kiper[3], Ayse Tana Aslan[4], Paul Aurora[5], Roser Ayats[6], Ines Azevedo[7], Teresa Bandeira[8], Julia Carlens[2], Silvia Castillo-Corullon[9], Nazan Cobanoglu[10], Basil Elnazir[11], Nagehan Emiralioğlu[3], Tugba Sismanlar Eyuboglu[4], Michael Fayon[12], Tugba Ramaslı Gursoy[4], Claire Hogg[13], Karsten Kötz[14], Bülent Karadag[15], Vendula Látalová[16], Katarzyna Krenke[17], Joanna Lange[17], Effrosyni D. Manali[18], Borja Osona[19], Spyros Papiris[18], Marijke Proesmans[20], Philippe Reix[21], Lea Roditis[22], Sune Rubak[23], Nisreen Rumman[24], Deborah Snijders[25], Florian Stehling[26], Laurence Weiss[27], Ebru Yalcın[3], Fazilcan Zirek[10], Andrew Bush[28], Annick Clement[29], Matthias Griese[30], Frederik Fouirnaies Buchvald[1], Nadia Nathan[29,31] and Kim Gjerum Nielsen[1,30,31]

~30%

foram HPI: a maioria tem causa identificável

ABORDAGEM DIAGNÓSTICA DA HAD

1

Confirmar

o sangramento alveolar: imagem e siderófagos

2

Excluir

causas cardiovasculares, coagulopatias e infecção

3

Investigar

autoimunidade, vasculite, celíaca, leite de vaca, genética

Siderófagos confirmam o sangramento, não a causa

Bush A. Pediatr Pulmonol. 2025 [2]; Saha BK et al. Pediatr Pulmonol. 2023 [4]

INVESTIGAR A CAUSA

Coagulação

Plaquetas e coagulograma

Coração

Ecocardiograma (feito em 80%)

Autoimunidade

FAN, ANCA, anti-MBG: positivos em 45% dos testados

Doença celíaca

Anti-tTG IgA + IgA total em todos

Leite de vaca

IgE / IgG específicas

Genética

COPA, SAVI: considerar em casos precoces ou familiares

Bush A. Pediatr Pulmonol. 2025 [2]; Saha BK et al. Pediatr Pulmonol. 2023 [4]; Ring AM et al. ERJ Open Res. 2023 [7]

TRATAMENTO DA HAD CONFORME A CAUSA

Vasculite pulmonar isolada

Imunossupressão intensiva

Vasculite pulmonar em doença sistêmica

Pulso terapia de corticoide + ciclofosfamida; considerar plasmaférese

Outras causas sistêmicas de HAD

Tratar causa base

HPI

Corticoide e poupadores

Para todos: suporte ventilatório, transfusão e correção de coagulopatia, conforme necessidade

Bush A. Pediatr Pulmonol. 2025 [2]; Saha BK et al. Pediatr Pulmonol. 2023 [4]

PARTE 2

HEMOSSIDEROSE PULMONAR IDIOPÁTICA

A HAD sem causa identificada

1. Epidemiologia e etiopatogenia
2. Histologia e fases clínicas
3. Diagnóstico e exames complementares
4. Tratamento, seguimento e prognóstico

HPI: DEFINIÇÃO E CRITÉRIOS

Diagnóstico de exclusão

1. **Sangramento alveolar**
   Hemoptise, infiltrado e anemia ferropriva (tríade clássica)

2. **Siderófagos**
   No escarro, lavado gástrico ou LBA

3. **Exclusão**
   Infecção, fármacos, inalação tóxica, coagulopatia, cardiopatia

4. **Sem vasculite**
   Sorologias negativas; sem anti-MBG; biópsia sem capilarite

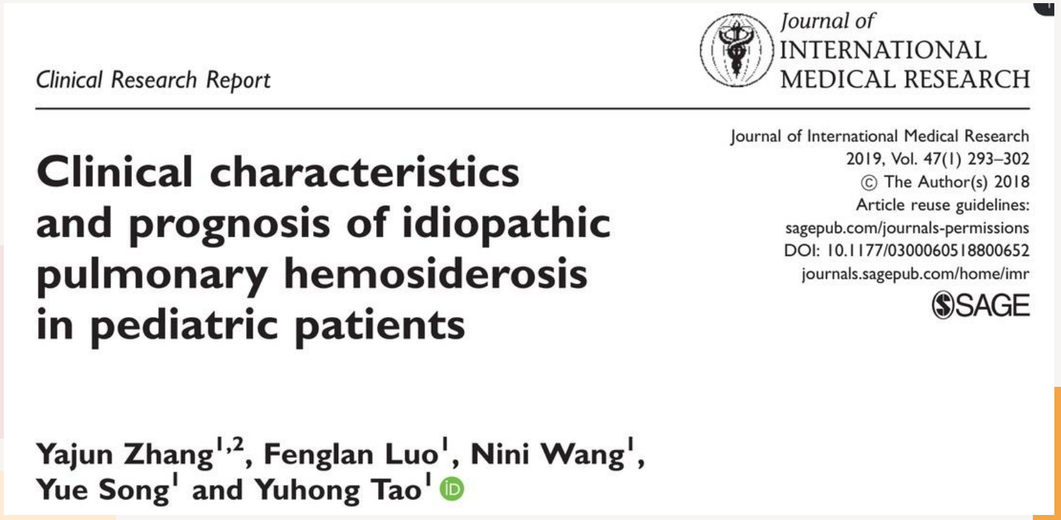

Clinical Research Report

Journal of INTERNATIONAL MEDICAL RESEARCH

Clinical characteristics and prognosis of idiopathic pulmonary hemosiderosis in pediatric patients

Journal of International Medical Research
2019, Vol. 47(1) 293–302
© The Author(s) 2018
Article reuse guidelines:
sagepub.com/journals-permissions
DOI: 10.1177/0300060518800652
journals.sagepub.com/home/imr
SAGE

Yajun Zhang[1,2], Fenglan Luo[1], Nini Wang[1], Yue Song[1] and Yuhong Tao[1]

Tríade completa

14%

das crianças na série chinesa (n = 107)

A ausência de hemoptise não afasta HPI

Saha BK. Respir Med. 2021 [1]; Zhang Y et al. J Int Med Res. 2019 [6]

EPIDEMIOLOGIA DA HPI

0,24–1,23

casos por milhão de crianças/ano

~80%

dos casos ocorrem na infância

5 anos

mediana de início (série com 107 crianças)

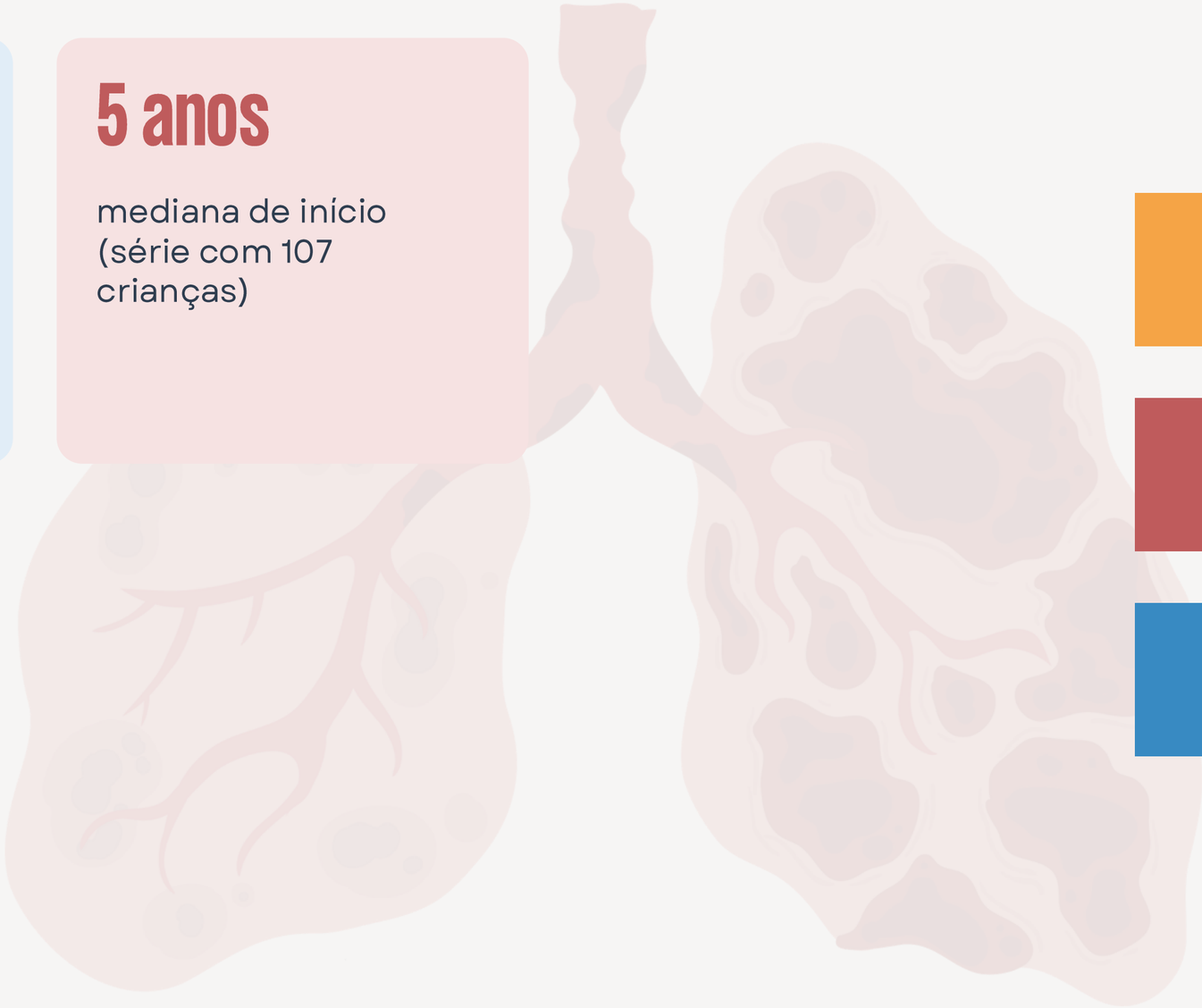

Ioachimescu OC et al. Eur Respir J. 2004 [3]; Zhang Y et al. J Int Med Res. 2019 [6]

FISIOPATOLOGIA

1. **Lesão da barreira alvéolo-capilar**
2. **Hemácias no espaço alveolar**
3. **Macrófagos degradam a hemoglobina**
4. **Hemossiderina: siderófagos**

Anemia ferropriva

O ferro fica retido no pulmão e não volta à eritropoese

Fibrose

Ciclos repetidos de sangramento e reparo levam à fibrose intersticial

Por isso a anemia pode ser desproporcional aos sintomas respiratórios

Saha BK. Respir Med. 2021 [1]; Ioachimescu OC et al. Eur Respir J. 2004 [3]; Saha BK et al. Pediatr Pulmonol. 2023 [4]

ETIOPATOGENIA: POR QUE A CRIANÇA SANGRA?

Autoimune

Alérgica

Genética

Ambiental

Autoimune: hipótese central, pela resposta ao corticoide
Genética: COPA e SAVI mimetizam HPI

Achados em crianças com HPI (revisão de escopo)

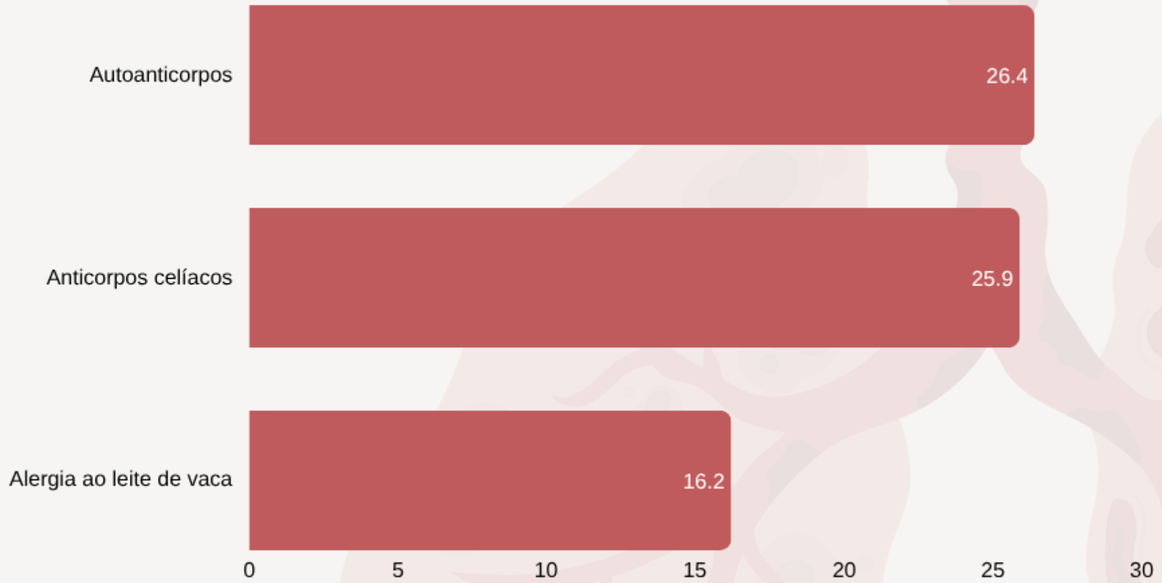

FAN 20,3% · ANCA 17% · FR 12% · anti-dsDNA 9,1%: podem refletir desregulação imune, sem causa comprovada

Saha BK. Respir Med. 2021 [1]; Bush A. Pediatr Pulmonol. 2025 [2]; Saha BK et al. Clin Rheumatol. 2022 [5]

ETIOPATOGENIA: POR QUE A CRIANÇA SANGRA?

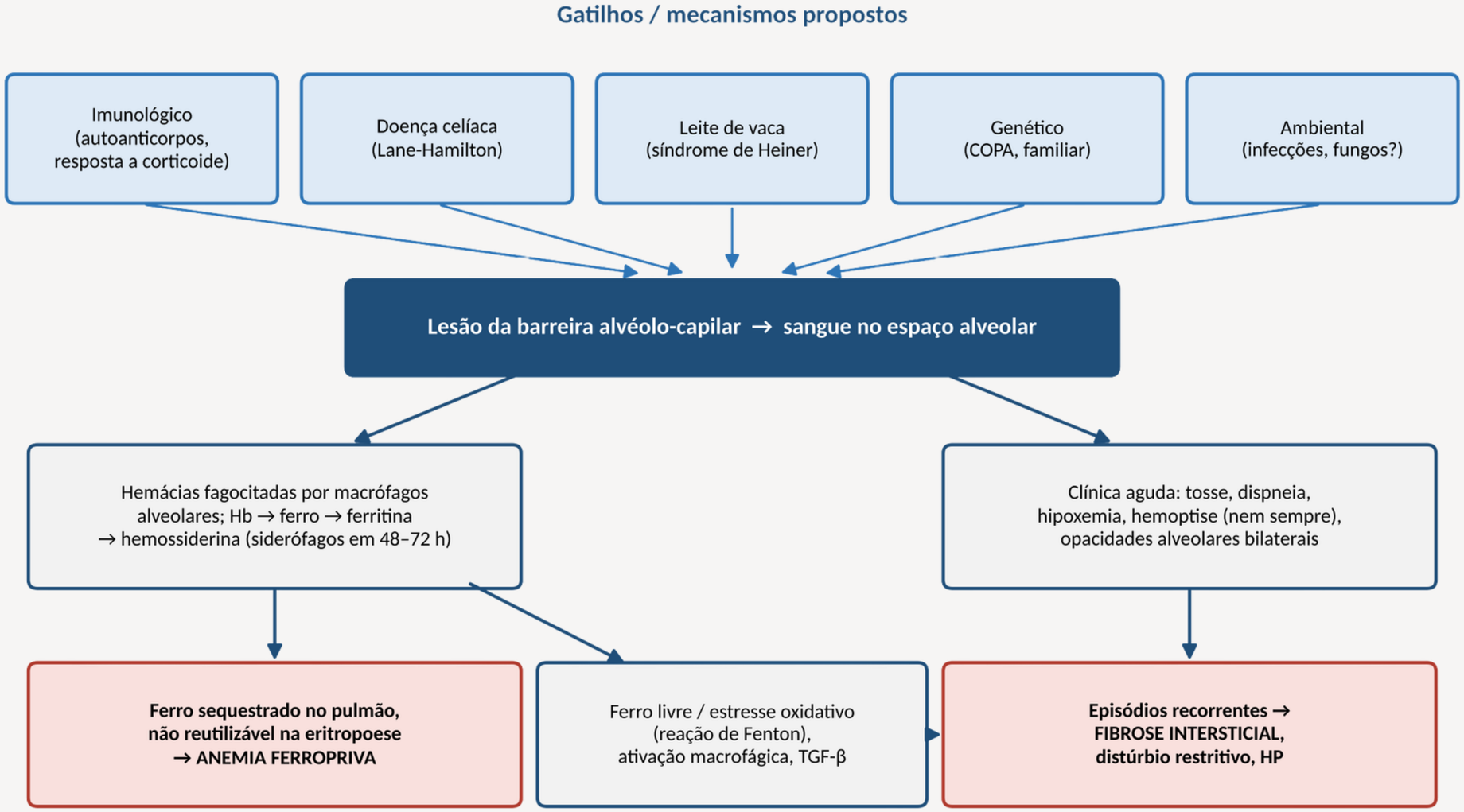

Ciclos de sangramento–reparo perpetuam a lesão: hemossiderose é a consequência, não a causa.

QUADRO CLÍNICO

- **Anemia**
- **Tosse**
- **Hemoptise**
- **Ausculta pulmonar alterada**
- **Desconforto respiratório**
- **Ausência de sinais de respiratórios**

Tríade clássica
Hemoptise + infiltrado pulmonar + anemia ferropriva
completa em uma minoria.

Criança pequena
Engole o sangue: hematêmese, melena, sangue oculto nas fezes

Saha BK. Respir Med. 2021 [1]; Zhang Y et al. J Int Med Res. 2019 [6]; Ring AM et al. 2023 [7]

QUADRO CLÍNICO

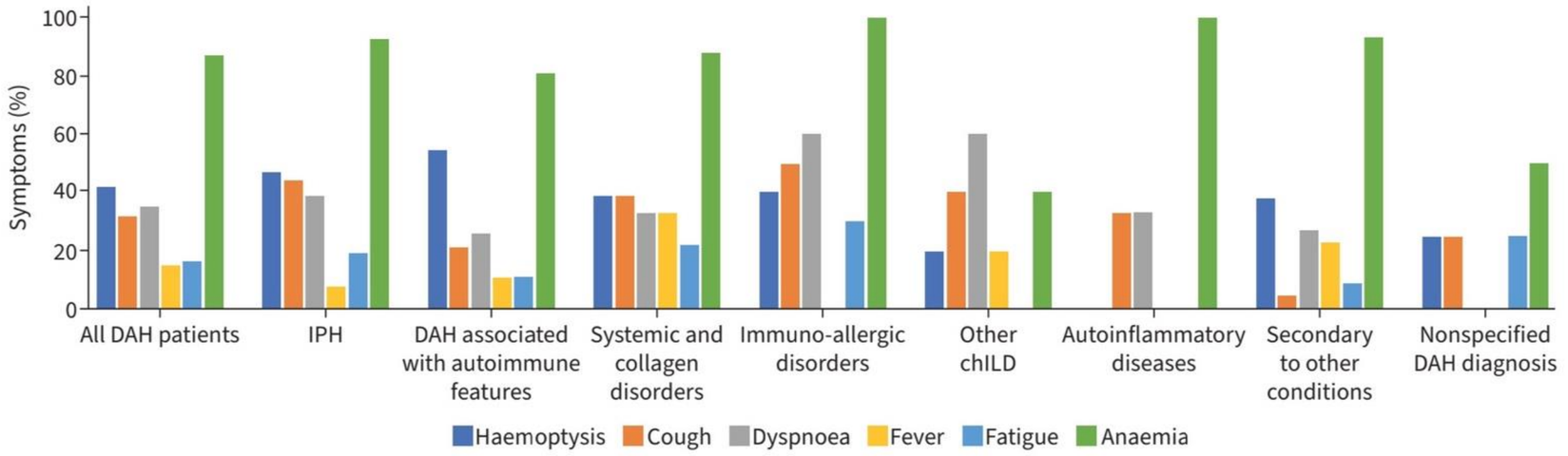

FIGURE 2 Symptoms and clinical presentation. The proportion of symptoms in each subgroup reported as percentages. Note: one patient may have more than one symptom. DAH: diffuse alveolar haemorrhage; IPH: idiopathic pulmonary haemosiderosis; chILD; childhood interstitial lung disease.

Ring AM et al. 2023 [7]

PADRÕES DE APRESENTAÇÃO

Intermitente

Episódios de sangramento separados por períodos de relativa normalidade

Sutil

Cansaço, dispneia e anemia ferropriva; investigação digestiva desnecessária é frequente

Aguda grave

Hemorragia maciça com insuficiência respiratória, às vezes recorrente

Exame físico pobre: estertores em uma minoria; buscar palidez, taquipneia e baqueteamento

Saha BK. Respir Med. 2021 [1]; Bush A. 2025 [2]; Zhang Y et al. 2019 [6]; Boyer D et al. N Engl J Med. 2007 [9]

FASES CLÍNICAS DA HPI

Aguda

Tosse, dispneia, hemoptise, palidez súbita; pode haver insuficiência respiratória

Crônica

Episódios recorrentes, anemia persistente, cansaço, baqueteamento

Remissão

Assintomática; imagem pode normalizar

Sequelas

Fibrose, distúrbio restritivo, hipertensão pulmonar

Curso intermitente: a criança melhora com ferro ou transfusão e volta meses depois com nova queda de Hb

Saha BK. Respir Med. 2021 [1]; Bush A. Pediatr Pulmonol. 2025 [2]; Ioachimescu OC et al. Eur Respir J. 2004 [3]

DIAGNÓSTICO E EXAMES COMPLEMENTARES

1. **Confirmar**
   o sangramento alveolar - **Siderófagos**

2. **Excluir**
   causas cardiovasculares e secundárias

3. **Investigar**
   autoimunidade, celíaca, leite de vaca, genética

Bush A. Pediatr Pulmonol. 2025 [2]; Saha BK et al. Pediatr Pulmonol. 2023 [4]

DIAGNÓSTICO

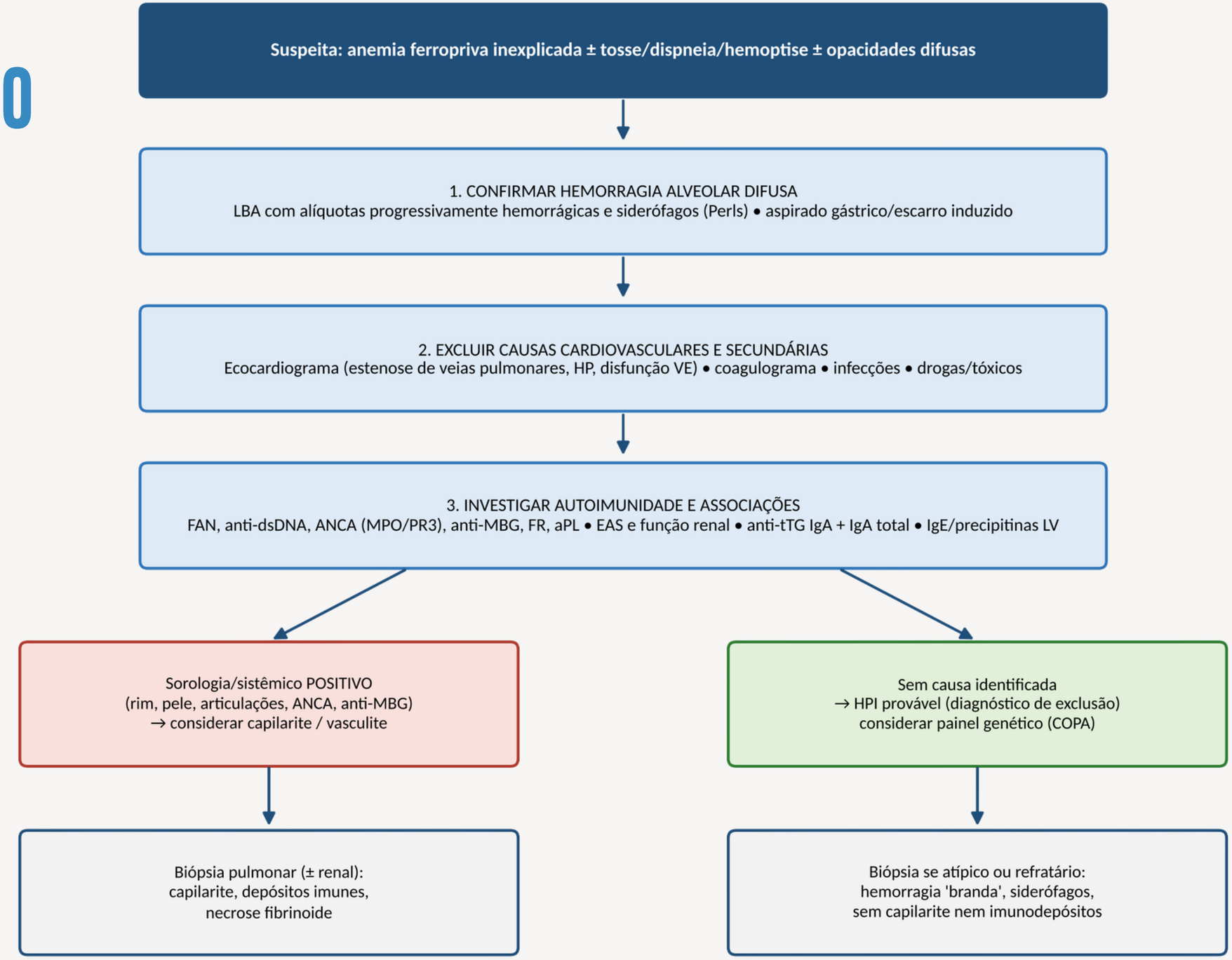

Diagnóstico de HPI exige exclusão sistemática; reavaliar autoimunidade ao longo do seguimento.

BIÓPSIA PULMONAR

Quando indicar?

1. Sorologias positivas
2. Sinais sistêmicos (rim, pele, articulações)
3. Apresentação atípica
4. Resposta inadequada ao tratamento

Diagnóstico definitivo

Exige biópsia e exclusão de outras causas

Limitações

Indicação de rotina é debatida; concordância sobre capilarite é baixa

Saha BK et al. Pediatr Pulmonol. 2023 [4]; Bush A. Pediatr Pulmonol. 2025 [2]; Ring AM et al. ERJ Open Res. 2023 [7]

HISTOPATOLOGIA DA HPI

O que se vê

- Hemorragia intra-alveolar
- Siderófagos (Perls positivo)
- Hiperplasia de pneumócitos tipo II
- Fibrose intersticial na doença crônica

O que não se vê

- Capilarite/vasculite
- Depósitos de imunocomplexos
- Granulomas
- Necrose

Infiltrado linfoide inespecífico sugere processo imune subjacente: seguimento atento

Saha BK. Respir Med. 2021 [1]; Ioachimescu OC et al. Eur Respir J. 2004 [3]; Saha BK et al. Pediatr Pulmonol. 2023 [4]

RADIOGRAFIA DE TÓRAX

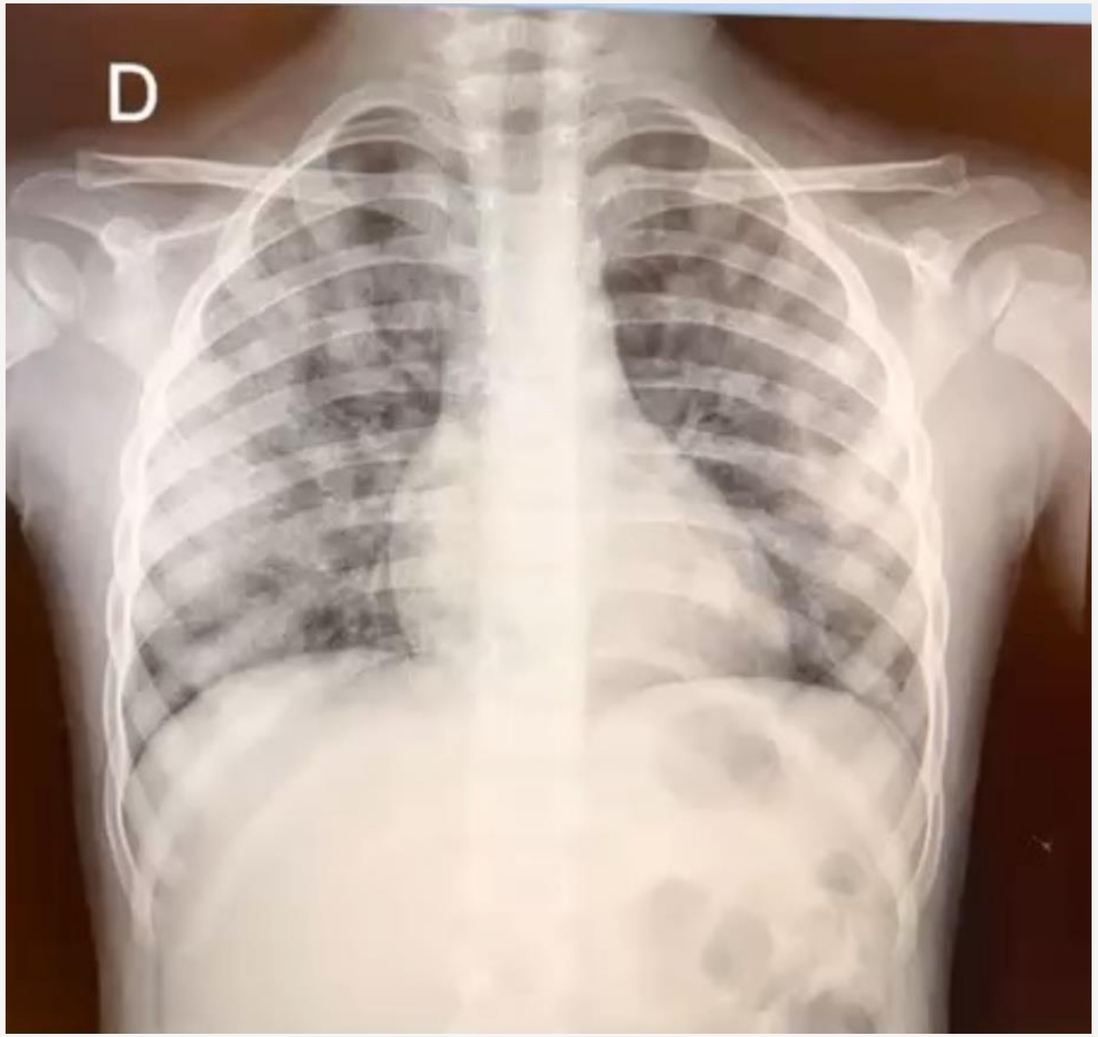

Imagem cedida por Dra.. Chaline

Achados

- Opacidades bilaterais e difusas
- Padrão alveolar e reticulonodular
- Predomínio peri-hilar e em bases
- Podem regredir em poucos dias

Achado inespecífico
Frequentemente interpretado como pneumonia

Saha BK. Respir Med. 2021 [1]; Bush A. Pediatr Pulmonol. 2025 [2]; Ioachimescu OC et al. Eur Respir J. 2004 [3]; Zhang Y et al. J Int Med Res. 2019 [6]

TOMOGRAFIA DE TÓRAX

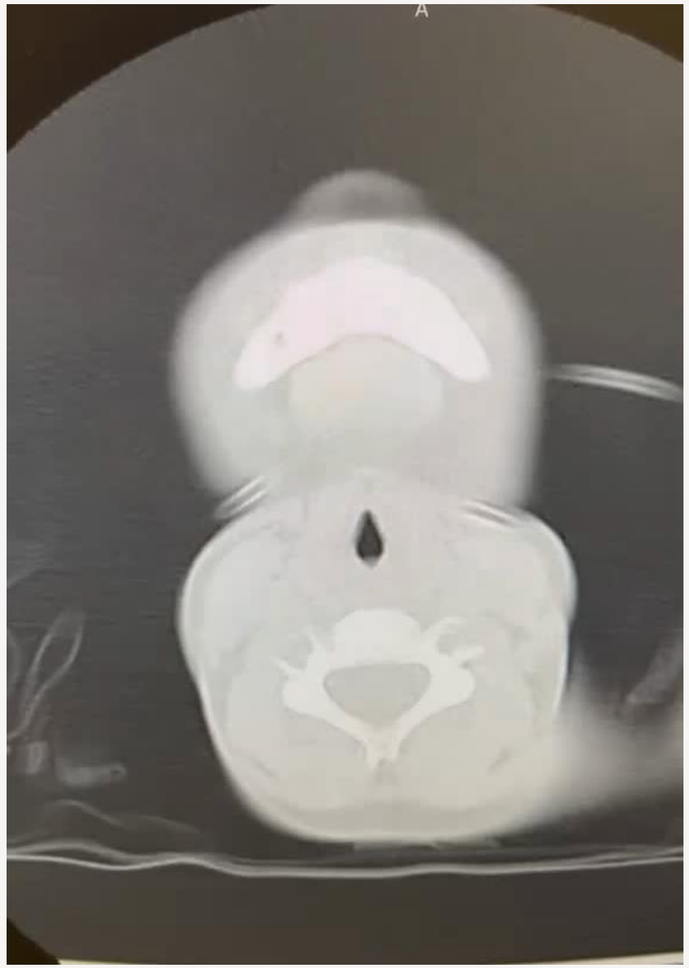

Imagem cedida por Dra. Chaline

Achados

- Consolidações e vidro fosco bilaterais
- Distribuição multifocal, peri-hilar e posterior
- Padrão em "crazy paving" pode ocorrer

Doença crônica
Opacidades reticulares, espessamento septal e fibrose

Saha BK. Respir Med. 2021 [1]; Bush A. Pediatr Pulmonol. 2025 [2]; Ioachimescu OC et al. Eur Respir J. 2004 [3]; Saha BK et al. Pediatr Pulmonol. 2023 [4]

O DESAFIO: ERRO DIAGNÓSTICO

73,8%

receberam outro diagnóstico inicialmente

10,5 meses

intervalo médio até o diagnóstico (até 6 anos)



Diagnósticos errados mais comuns

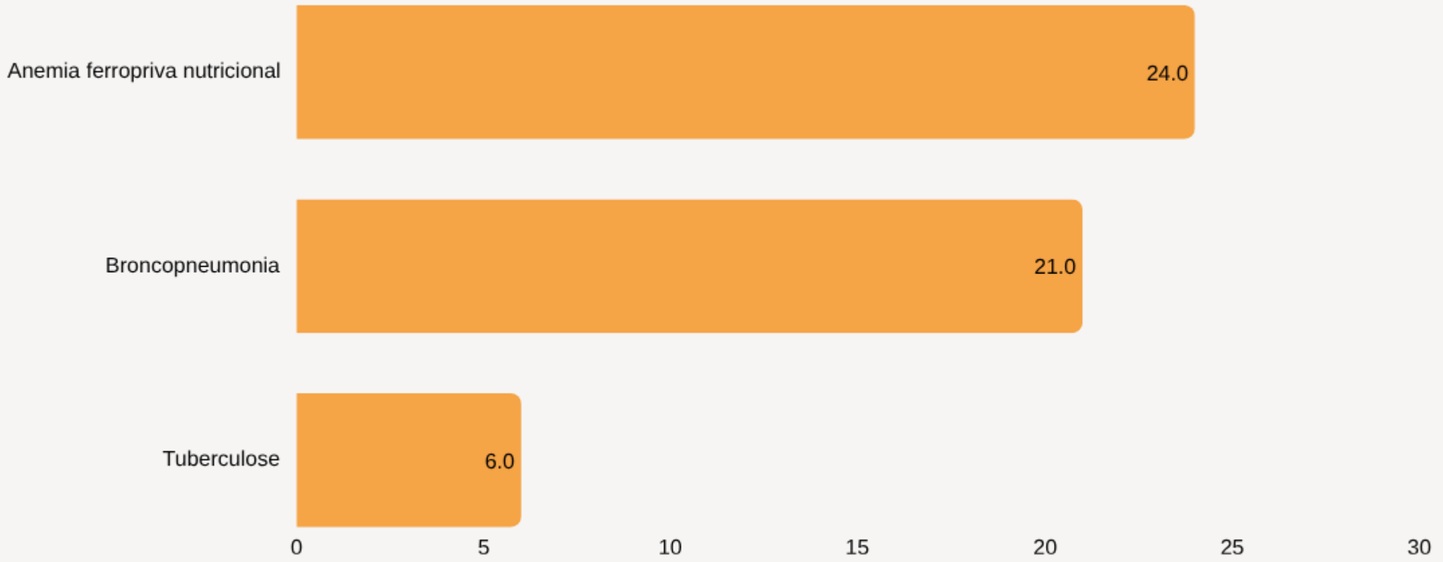

Anemia sem explicação + "pneumonias" de repetição: pensar em HPI

Zhang Y et al. J Int Med Res. 2019 [6]; Saha BK. Respir Med. 2021 [1]

FUNÇÃO PULMONAR

Fase aguda

DLCO pode estar aumentada: a hemoglobina intra-alveolar capta o CO

Doença crônica

Distúrbio restritivo com DLCO reduzida

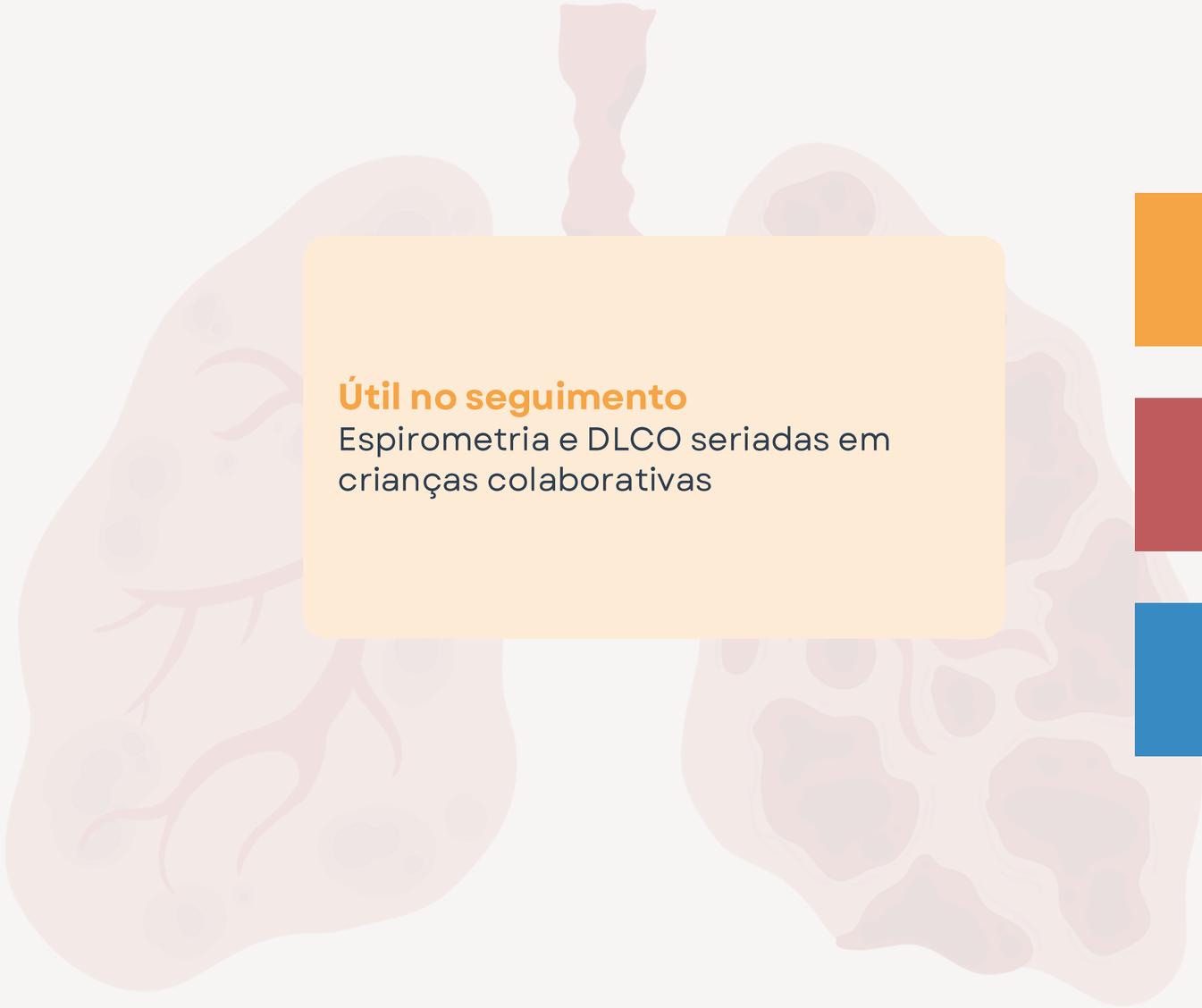

Útil no seguimento
Espirometria e DLCO seriadas em crianças colaborativas

Ioachimescu OC et al. Eur Respir J. 2004 [3]; Ring AM et al. ERJ Open Res. 2023 [7]; Bush A. Pediatr Pulmonol. 2025 [2]

HPI ASSOCIADA: CELÍACA E LEITE DE VACA

Síndrome de Lane-Hamilton

- HPI + doença celíaca;
- Qualquer idade;
- Sintomas intestinais podem estar ausentes; anticorpos celíacos presentes em cerca de 25% das crianças com HPI;
- Rastrear anti-tTG IgA em todos;
- Dieta sem glúten controla muitos casos;
- Diagnóstico tardio quando não rastreado.

Síndrome de Heiner

- HPI + hipersensibilidade ao leite de vaca;
- Lactentes;
- Sintomas respiratórios crônicos associado à déficit de crescimento;
- Rastrear IgE/IgG específica para leite de vaca;
- Melhora com exclusão do leite;
- Extremamente rara ("se é que existe")

Bush A. Pediatr Pulmonol. 2025 [2]; Saha BK et al. Pediatr Pulmonol. 2023 [4]; Saha BK et al. Clin Rheumatol. 2022 [5]

DIAGNÓSTICOS DIFERENCIAIS

Condição	Pistas	Exames-chave
Vasculite ANCA / anti-MBG	Hematúria, proteinúria, HAS, sinusite, púrpura	ANCA, anti-MBG, urina, biópsia (capilarite)
LES e outras colagenoses	Artrite, lesões cutâneas, citopenias	FAN, anti-dsDNA, complemento
Síndrome COPA / SAVI	Início precoce, história familiar, artrite, doença intersticial	Painel genético; assinatura de interferon
Causas cardiovasculares	Sopro, cardiopatia congênita, hipertensão pulmonar	Ecocardiograma
Coagulopatias	Sangramentos em outros sítios, uso de anticoagulantes	Plaquetas, coagulograma, fator de von Willebrand
Infecções	Febre, imunossupressão, exposição	LBA com culturas
Anemia hemolítica / ferropriva nutricional	Anemia sem sintomas respiratórios	TC e siderófagos quando a anemia não se explica

Zhang Y et al. J Int Med Res. 2019 [6]; Saha BK. Respir Med. 2021 [1]

TRATAMENTO DA HPI: FASE AGUDA

Suporte

Oxigênio, ventilação com PEEP elevada, transfusão; ECMO como resgate

Corticoide

Metilprednisolona; prednisona

Excluir infecção

Culturas no LBA antes ou junto da imunossupressão

Saha BK. Respir Med. 2021 [1]; Bush A. Pediatr Pulmonol. 2025 [2]; Zhang Y et al. J Int Med Res. 2019 [6]; Ring AM et al. ERJ Open Res. 2023 [7]

TRATAMENTO DA HPI: MANUTENÇÃO

Fase aguda → **Redução lenta** → **Suspensão**

Pulso ou dose plena

Ao longo de meses

Após 18–24 meses sem recidiva

Recidiva na redução ou corticodependência: considerar poupadores de ctc = hidroxicloroquina; azatioprina

Adjuvantes: budesonida inalatória, azitromicina

Zhang Y et al. 2019 [6]; Ring AM et al. 2023 [7]; Bush A. 2025 [2]; Saha BK et al. 2023 [4]; Ma X et al. 2023 [8]

HPI REFRATÁRIA E TERAPIAS DE EXCEÇÃO

Imunossupressores

Metotrexato, ciclofosfamida, micofenolato, rituximabe

Experimentais

Células-tronco mesenquimais, lipocorticoide, embolização de artérias brônquicas

Doença terminal

Transplante pulmonar; recorrência no enxerto já descrita

Refratariedade: reavaliar o diagnóstico (vasculite, celíaca, genética) antes de escalonar

Bush A. Pediatr Pulmonol. 2025 [2]; Saha BK et al. Pediatr Pulmonol. 2023 [4]; Saha BK. Respir Med. 2021 [1]

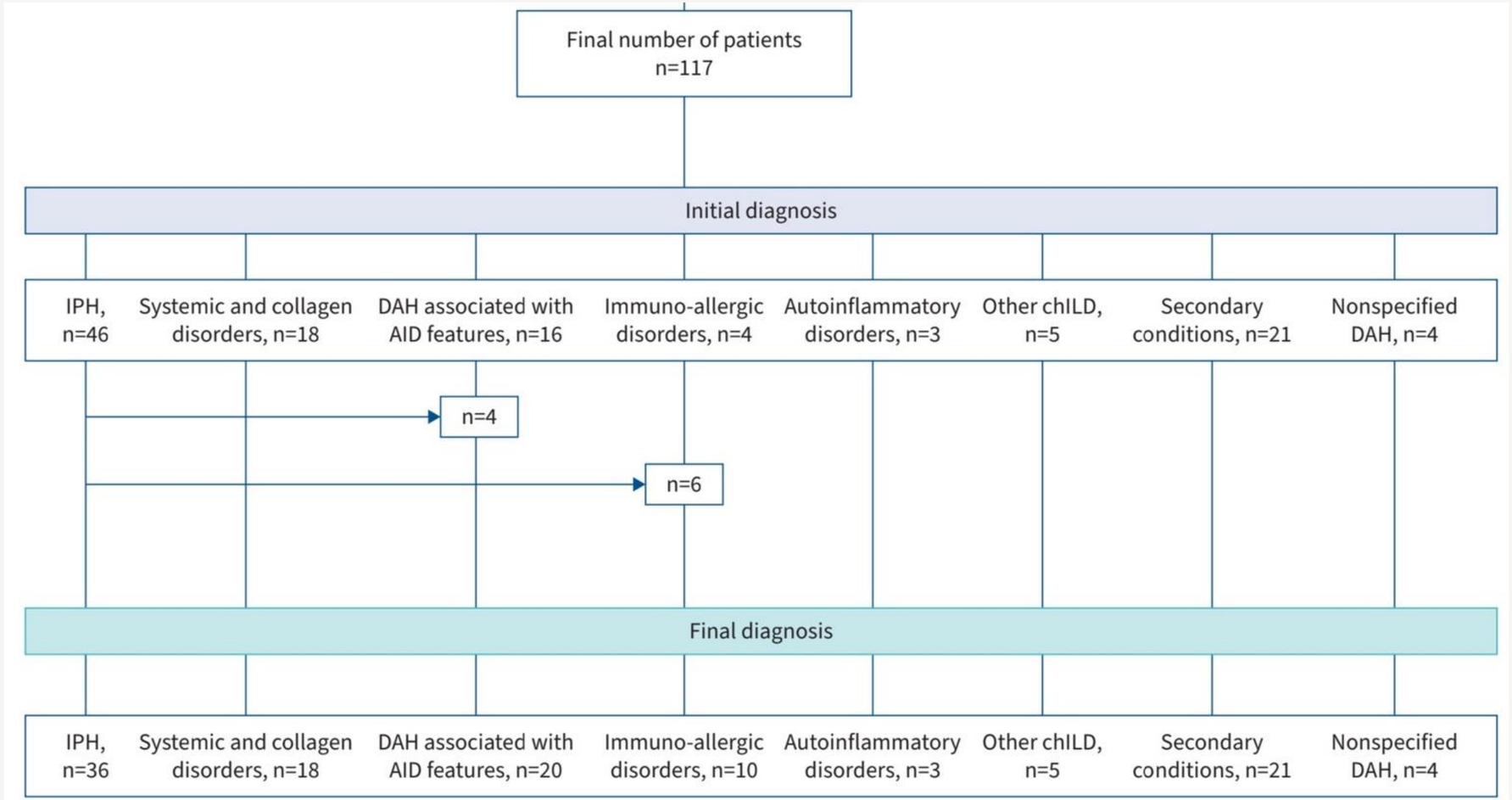

FIGURE 1 Inclusion process and distribution of patients with diffuse alveolar haemorrhage (DAH). IPH: idiopathic pulmonary haemosiderosis; AID: autoimmune disease; chILD: childhood interstitial lung disease.

Ring AM et al. ERJ Open Res. 2023 [7]; Bush A. Pediatr Pulmonol. 2025 [2]

SEGUIMENTO DA HPI

Hemoglobina e ferro

Queda de Hb sem outra causa = recidiva até prova em contrário

Imagem

Radiografia nas exacerbações; TC conforme evolução

Função pulmonar

Espirometria e DLCO seriadas

Ecocardiograma

Rastreio de hipertensão pulmonar

Autoimunidade

Repetir autoanticorpos ao longo dos anos

Efeitos do tratamento

Crescimento, osso, glicemia, PA, olhos

Bush A. Pediatr Pulmonol. 2025 [2]; Ioachimescu OC et al. Eur Respir J. 2004 [3]; Saha BK et al. Clin Rheumatol. 2022 [5]; Zhang Y et al. J Int Med Res. 2019 [6]

COMPLICAÇÕES

Hemorragia maciça

Insuficiência respiratória aguda: principal causa de óbito

Anemia crônica

Ferro sequestrado no pulmão

Fibrose pulmonar

Distúrbio restritivo progressivo

Hipertensão pulmonar

Na doença crônica e fibrosante

Efeitos da terapia

Corticoide prolongado e imunossupressores

Doença terminal

Transplante pulmonar como opção

Saha BK. Respir Med. 2021 [1]; Ioachimescu OC et al. Eur Respir J. 2004 [3]; Saha BK et al. Pediatr Pulmonol. 2023 [4]; Zhang Y et al. J Int Med Res. 2019 [6]

PROGNÓSTICO DA HPI

- Prognóstico melhorou com diagnóstico precoce e manutenção
- Gravidade inicial não prediz a evolução
- Fatores de mau prognóstico ainda não definidos



Ioachimescu OC et al. Eur Respir J. 2004 [3]; Saeed MM et al. Chest. 1999 [10]; Zhang Y et al. J Int Med Res. 2019 [6]; Saha BK. Respir Med. 2021 [1]

MENSAGENS FINAIS

1. HAD é uma síndrome: buscar a causa
2. HPI é diagnóstico de exclusão
3. Anemia ferropriva sem causa: pensar em pulmão, mesmo sem hemoptise
4. Siderófagos confirmam o sangramento, não a causa
5. Corticoide é o pilar; hidroxicloroquina e azatioprina poupam corticoide
6. Doença crônica: seguimento prolongado

Saha BK. 2021 [1]; Bush A. 2025 [2]; Saha BK et al. 2023 [4]; Zhang Y et al. 2019 [6]; Ring AM et al. 2023 [7]; Ma X et al. 2023 [8]

REFERÊNCIAS

1. Saha BK. Idiopathic pulmonary hemosiderosis: a state of the art review. Respir Med. 2021;176:106234.
2. Bush A. Pulmonary hemorrhagic syndromes. Pediatr Pulmonol. 2025;60(Suppl 1):S19-S21.
3. Ioachimescu OC, Sieber S, Kotch A. Idiopathic pulmonary haemosiderosis revisited. Eur Respir J. 2004;24(1):162-70.
4. Saha BK, Aiman A, Chong WH, Saha S, Song J, Bonnier A. Updates in idiopathic pulmonary hemosiderosis in 2022: a state of the art review. Pediatr Pulmonol. 2023;58(2):382-91.
5. Saha BK, Bonnier A, Chenna P, Milman NT. Prevalence of autoantibodies in pediatric patients with idiopathic pulmonary hemosiderosis: a scoping review of the literature in the period 1980–2021. Clin Rheumatol. 2022;41(4):977-90.
6. Zhang Y, Luo F, Wang N, Song Y, Tao Y. Clinical characteristics and prognosis of idiopathic pulmonary hemosiderosis in pediatric patients. J Int Med Res. 2019;47(1):293-302.
7. Ring AM, Schwerk N, Kiper N, Urbantat RM, Ratjen F, Emiralioglu N, et al. Diffuse alveolar haemorrhage in children: an international multicentre study. ERJ Open Res. 2023;9(2):00733-2022.
8. Ma X, Ju C, Liu X, Tian Y, Wu J, Li Y. Idiopathic pulmonary haemosiderosis misdiagnosed as haemolytic anaemia: a case report. J Int Med Res. 2023;51(10):300060523121040 2.
9. Boyer D, Westra SJ, Kinane TB, Stone JR. Case records of the Massachusetts General Hospital. Case 3-2007. A 3-year-old boy with recurrent episodes of respiratory insufficiency. N Engl J Med. 2007;356(4).
10. Saeed MM, Woo MS, MacLaughlin EF, Margetis MF, Keens TG. Prognosis in pediatric idiopathic pulmonary hemosiderosis. Chest. 1999;116(3):721-5.

OBRIGADA!

